



Les particularités des névrites optiques au cours de la maladie de Behçet

Chouchene Oumaima , Snoussi Mouna , Bouhamed Amal, Ben Hamed Mayeda, Frikha Faten , Marzouk Sameh , Mhiri Chokri , Bahloul Zouhair

Service de médecine interne Hedi Chaker Sfax
Service de neurologie Habib Bourguiba Sfax

QR CODE

Introduction :

La névrite optique (NO) est une neuropathie optique inflammatoire démyélinisante. Les étiologies sont diversifiées et multiples. La maladie de Behçet (MB) qui est une maladie grave et cécitante est l'une de ses principales étiologies. L'atteinte du nerf optique est fréquente et s'intègre parmi les manifestations neuro-ophtalmologiques de cette affection.

L'objectif : décrire les particularités des névrites optiques au cours de MB.

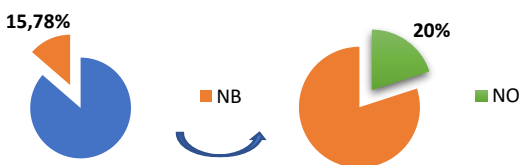
Patients et méthodes :

Il s'agit d'une étude rétrospective descriptive et analytique colligeant des patients atteints d'une MB suivis dans les services de Neurologie au CHU Habib Bourguiba et de Médecine interne au CHU Hédi Chaker de Sfax, sur une période allant de janvier 1996 à décembre 2018.

Résultats:

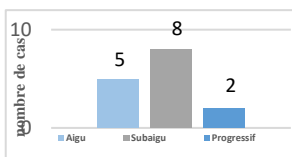
• 75 patients présentant un neuro-behçet (NB) à partir d'une population de 475 malades suivis pour la MB. 15 avait une NO. le sexe ratio (H/F) à 4

Prévalence



Siège de NO

Unilatérale	bilatérale
11	4



• Tous les patients ont présenté une baisse de l'acuité visuelle (BAV):

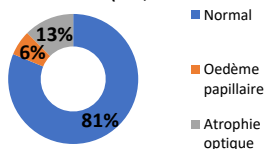
- **Moyenne: 7,27/10.**

- BAV sévère à 1/10: **2 cas (7,5 %)**

• douleur à la mobilisation du globe oculaire: **6 cas (40%)**.

• association à une uvéite : 4 cas (26,7% des NO)

Fond d'oeil:



• PEV

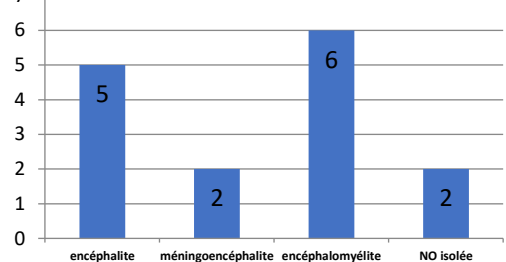
- atteinte démyélinisante: **13 cas**

- atteinte axonale : **2 cas**

• La NO a récidivé dans **2 cas** .

• L'atteinte médullaire a été significativement associée à la NO (**40% des NO ; r=0,590 ; p=0,000**).

Type de l'atteinte parenchymateuse associée à la NO



Le traitement :

- corticothérapie à forte dose : **15 cas (100%)**

➔ durée moyenne : **1,56±0,93 ans.**

- immunosuppresseur : **9 cas (60%)**

➔ cyclophosphamide : **8 cas (53%)**

Evolution:

- défavorable : **4 cas (26,6%) :**

➔ atrophie optique et non amélioration de la BAV).

- favorable: **11 cas (73,4%) :**

➔ une amélioration de la BAV dont 6 malades ont repris une AV à 10/10.

Discussion :

Les NO isolées ou associées à d'autres manifestations neurologiques sont rares dans la MB. Néanmoins, la fréquence de la NO en cas de NB parenchymateux est plus importante.

Sur le plan clinique, aucun signe fonctionnel n'est spécifique des NO. La baisse de l'AV et les douleurs oculaires sont les signes les plus fréquents. Les mécanismes physiopathologiques de la NO au cours de la MB expliquent le type axonal ou démyélinisant. Sur le plan thérapeutique, l'atteinte du nerf optique est considérée comme une forme grave de la maladie de Behçet et doit être traitée par des immunosuppresseurs.

Conclusion :

L'atteinte du nerf optique est une forme grave de la maladie de Behçet. Le pronostic visuel reste fortement menacé d'où l'intérêt d'un diagnostic et d'une prise en charge précoce. Son association fréquente aux autres atteintes oculaires peut entraîner un retard de son diagnostic.