



## L'atteinte hépatosplénique au cours de la sarcoïdose : A propos de 18 cas

Sassi Amel, Saoud Imen, Daada Syrine, Chaabene Imene, Klii Rim, Hammami Sonia, Kechida Melek, Khochtali Ines

Service de médecine interne, CHU Fattouma Bourguiba, Monastir, Tunisie

QR CODE

### Introduction

Quoiqu'elle se manifeste le plus souvent par une atteinte médiastino-pulmonaire, la sarcoïdose peut affecter tous les organes notamment le foie et la rate. L'objectif est de déterminer la fréquence de l'atteinte hépatosplénique au cours de la sarcoïdose et de décrire ses caractéristiques épidémiologique, clinico-biologiques et thérapeutique.

### Méthodes

Étude rétrospective colligeant 47 patients atteints de sarcoïdose suivis au service de médecine interne entre la période allant de 2009 au 2021.

### Résultats

18 patients (38,29%)

Le **sex-ratio**: 2/16 = 0,125

L'âge moyen = 51,61 ans [32-67]

L'atteinte hépatique révélait la maladie chez 4 malades. Une hépatomégalie clinique associée à une splénomégalie était notée chez 8 patients. Une découverte peropératoire lors d'une cholécystectomie était notée chez une patiente.

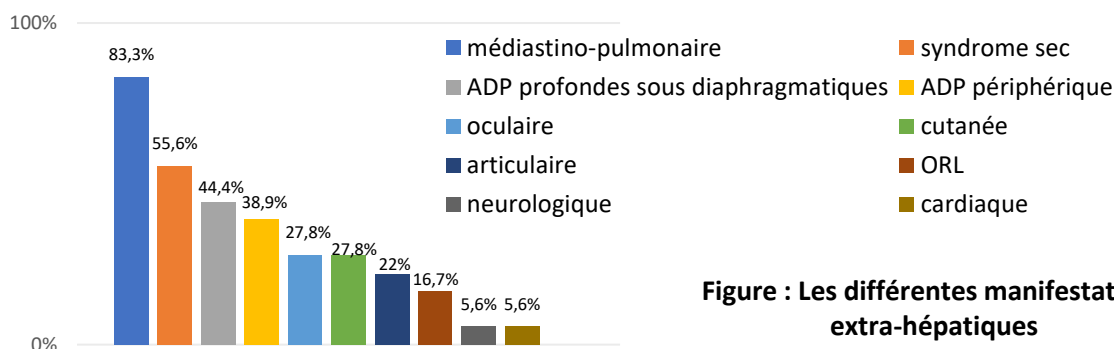


Figure : Les différentes manifestations extra-hépatiques

#### Différentes anomalies scannographique:

HMG	72,2 %
SMG	66,7 %
Foie nodulaire	11 %
Rate nodulaire	16,7 %

#### Principaux anomalies biologiques:

Lymphopénie	66,7 %
Syndrome inflammatoire biologique	27,8 %
Cholestase	22,2 %
Cytolyse	16,7 %
hypercalciurie	5,6 %
Élévation de l'ECA	27,8 %
IDR anergique	72 %

### Conclusion

L'atteinte hépatosplénique au cours de la sarcoïdose est une localisation fréquente mais qui est souvent latente. Son pronostic est souvent bon mais reste toutefois réservé en cas d'installation de complications à type de cirrhose et d'HTP. Sa recherche par l'examen clinique, le bilan hépatique et l'imagerie abdominale doit être systématique devant tout tableau de sarcoïdose systémique.

#### Traitement:

Corticoïdes	77,8 %
Immunosuppresseur	16,7 %