



## L'atteinte oculaire au cours de la sarcoïdose : étude de 19 cas

Saoud I, Sassi A, Daadaa S, Chaabene I, Klii R, Hammami S,  
Kechida M, Khochtali I  
service de médecine interne et d'endocrinologie, CHU  
Fattouma bourguiba, Monastir, Tunisie

## QR CODE

### Introduction:

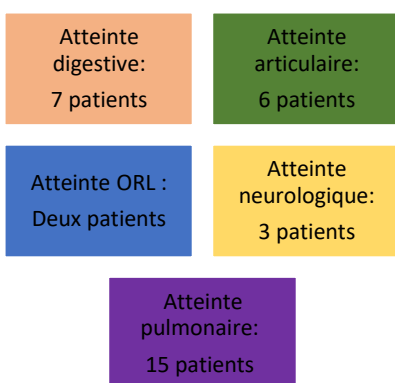
La sarcoïdose est une granulomatose systémique d'étiologie inconnue. L'atteinte oculaire est fréquente et se voit dans 30 à 60% des cas. Le but de notre étude est de déterminer les caractéristiques cliniques, para-cliniques, thérapeutiques et évolutifs de l'atteinte oculaire au cours de la sarcoïdose

### Patients et méthodes :

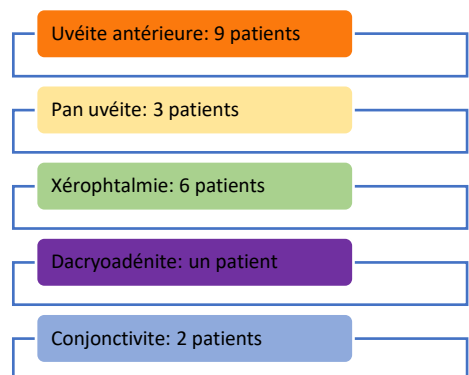
Il s'agit d'une étude rétrospective descriptive colligeant 47 patients suivi pour une sarcoïdose dans un service de médecine interne entre la période de 2009 et 2021.

### Résultat:

Il s'agissait de 19 patients (40,4%) présentant une sarcoïdose oculaire dont 17 femmes (89.4%) et 2 hommes. L'âge moyen de nos patients était de 55.5 ans. L'atteinte oculaire était révélatrice dans 10 cas (52.6%). Elle était bilatérale chez 73.6 % des patients.



Atteintes extra oculaires



Examen ophtalmologique

A la biologie, huit patients avaient une lymphopénie, trois patients avaient une anémie inflammatoire. L'enzyme de conversion était élevée chez 31% des patients.

Des collyres comprenant des corticoïdes ont été prescrits chez 73% des patients. Une corticothérapie générale était prescrite chez 79 % alors qu'un traitement immunosuppresseur était indiqué chez deux patients. Une rémission sous corticothérapie était observée dans 52% des cas avec un taux de récurrence de 21%.

### Conclusion:

L'atteinte oculaire est une manifestation fréquente de la sarcoïdose dominée par l'uvéite. Elle peut être inaugurale pouvant ainsi poser des diagnostics différentiels en cas d'atteinte non granulomatose. Son évolution est souvent favorable sous corticothérapie.