



# Anévrismes dans la maladie de Takayasu

QR CODE

Mzabi A, Adaili N, Anoun J, Ben Hassine I, Baya W, Kermani M, Ben Fredj F, Laouani C.  
Service de médecine interne, CHU Sahloul

## Introduction

- La maladie de Takayasu (MT) est une vascularite pourvoyeuse de sténoses et de dilatations pouvant aller jusqu'aux anévrismes sacciformes ou fusiformes.

## But

- Etudier la fréquence et les caractéristiques des anévrismes au cours de la MT

## Matériel & méthodes

- Etude rétrospective de dossiers de 40 patients suivis pour une MT sur 24 ans.
- Les lésions anévrismales objectivées à l'imagerie au moment du diagnostic et/ou au cours de l'évolution.

## Résultats

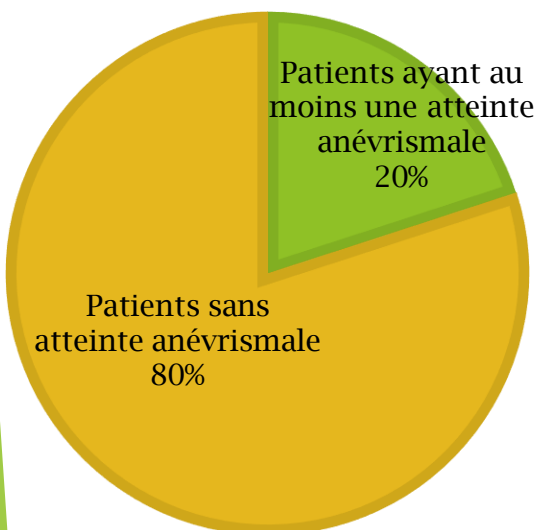


Figure 1: Répartition des patients selon l'atteinte anévrismale

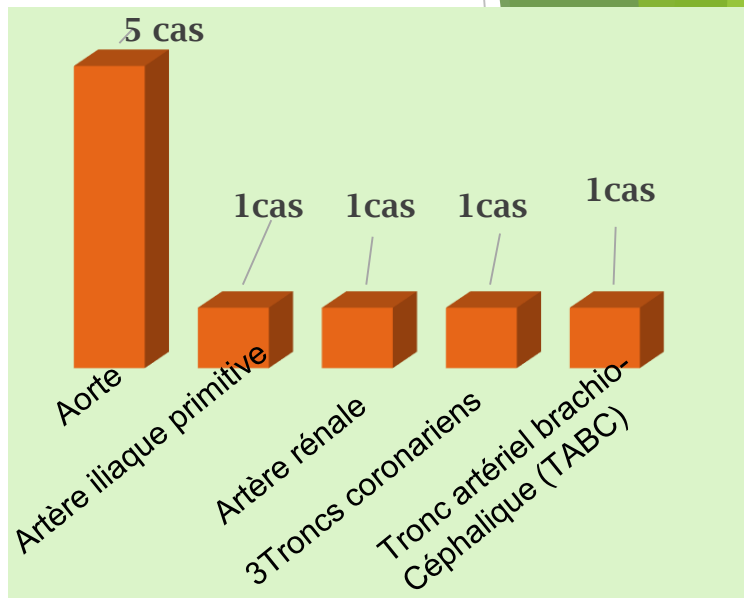


Figure 2: Topographie des anévrismes

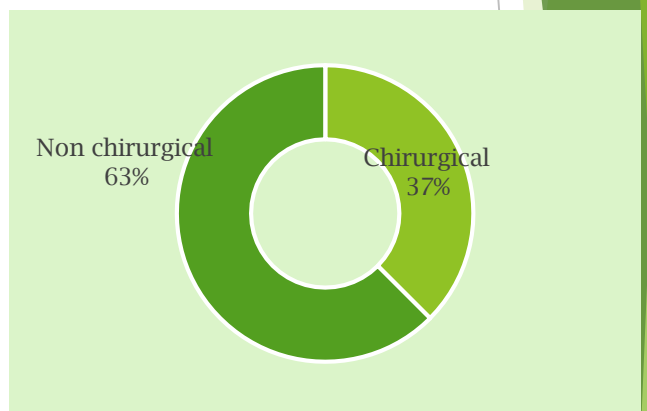


Figure 3: Type de traitement

### ❖ Indication du traitement chirurgical:

- Anévrisme aortique + signes de préfissuration
- Anévrisme de l'artère iliaque primitive + signes ischémiques
- Anévrisme + dissection du TABC

## Conclusion

- La formation d'anévrisme est rare mais peut entraîner des complications graves dans la MT.
- Ainsi, il nécessite un suivi intensif.