

14 Octobre 2023

# Thromboses veineuses de localisation insolite profonde : particularités cliniques et profil étiologiques

Ghada El Abed, Safa Karmeni, Imen Ben Hassine, Wafa Baya, Jihed Anoun, Najeh Adaily, Monia Karmani, Mzabi Anis, Fatma Ben Fredj Ismail  
Service de médecine interne, CHU Sahloul, Sousse, Tunisie

## Introduction

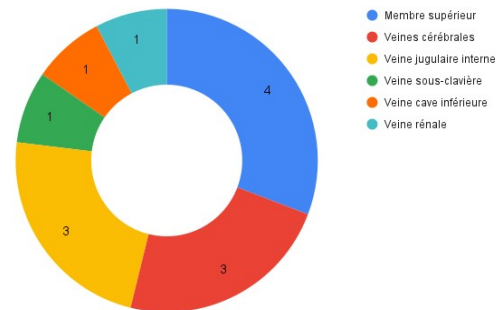
Il est classiquement rapporté que les thromboses veineuses profondes (TVP) de localisation insolite étaient principalement d'origine paranéoplasique. Selon les informations disponibles dans la littérature, plusieurs facteurs prédisposants ont été incriminés dans la survenue de ces thromboses notamment le cathétérisme veineux central au cours de la thrombose de la veine jugulaire interne ou une origine compressive au cours des TVP des membres supérieurs (MS). Le but de notre travail était de déterminer le profil étiologique des TVP de localisation insolite.

## Méthodes

Il s'agit d'une étude rétrospective menée entre Janvier 2019 et Août 2023 sur 89 dossiers de patients hospitalisés dans le service de Médecine Interne du centre hospitalo-universitaire Sahloul de Sousse pour thrombose veineuse profonde. Nous avons sélectionné par la suite les dossiers de ceux ayant une localisation insolite des TVP définies par un siège autre que les membres inférieurs (membre supérieur, veine cave, veine rénale et veines cérébrales).

## Résultats

Dix cas (11.2%) avaient des thromboses veineuses insolites. Il s'agissait de neuf hommes et une femme d'âge moyen de 51.1 ans (28 à 89 ans). Le siège était le MS ( $n = 4$ ), les veines cérébrales ( $n = 3$ ), la veine jugulaire interne ( $n = 3$ ), la veine sous-clavière ( $n = 1$ ), la veine cave inférieure ( $n = 1$ ) et la veine rénale ( $n = 1$ ). Quatre patients avaient un diagnostic étiologique précis : deux cas de maladie de Behçet, un cas de néoplasie et un cas d'étiologie locale post traumatique. Parmi les cas de thromboses veineuses de siège insolite, une embolie pulmonaire a été retrouvée dans un cas.



## Conclusion

Dans notre étude, la maladie de Behçet et l'origine paranéoplasique représentent les principales étiologies des TVP insolites. Les localisations les plus fréquentes sont le membre supérieur, les veines cérébrales et la veine jugulaire interne.